

# OAM(大口式)アドバンスコース ※豚顎骨、サイトプラスト実習付き

## 大口式をより活用するための手技、理論

4/10(日)  
会場受講  
オンライン受講

### 【講演概要】

インプラントジャーナル連載中の鈴木光雄先生による大口式アドバンステクニックをご紹介します。本コースでは豚顎骨を使用するため実践的な手技の習得を目指していただけます。



### 講師紹介

#### 鈴木 光雄先生

神奈川県歯科大学卒業

博士(歯学) ※微生物学分野

OAM 先進インプラント法公認インストラクター、OAM 先進インプラント指導医

ドイツアルタテック社カムログインプラント公認インストラクター

オステムインプラント公認インストラクター

D2 アカデミー・主宰

特定非営利活動法人日本・アジア口腔保健支援機構・理事(学術研修事業部)

2022年  
アップデート版  
解説症例、オペ動画  
入替、追加して  
いただきました。

(こちらのコースのみ豚顎骨ハンズオンコースになります)

- OAM アドバンステクニック・各種紹介  
ボーンスリッティングによる骨幅拡大、ジグリングテクニックなど
- ポーラステクニック〈症例解説、豚顎骨実習〉  
※下顎狭窄骨を裂開させることなく拡大するための皮質骨に対する前処置
- ジグリングオステオームテクニック〈症例解説、豚顎骨実習〉  
※ノンマレットリング、骨補填材を使用しないソケットリフト法
- ボーンスリッティング(ボーンスリッターⅡ)によるオペ時間短縮法〈症例解説、豚顎骨実習〉  
※1 歯中間欠損に適した使用方法
- インプラント周囲炎対策、予防法〈骨吸収症例の非外科的リカバリーテクニックのご紹介〉
- 質疑応答

### 開催日時・会場

2022年4月10日(日) 午前9時30分～午後4時30分 会場: プレンベース東京(最寄駅: JR 大井町徒歩2分)

※詳細は受講票とともにご案内いたします

### 参加費用

会場受講: 66,000円(税込) オンライン受講: 22,000円(税込)

### 申込方法

本書に必要事項をご記入の上、FAXにてお申込みください。  
お申込み受付後、弊社より受講票・会場地図・振込案内等をお送りいたします。  
ご確認頂けましたら参加費用を右記の銀行口座までお振込をお願いいたします。

### 参加費用 お振込先

三菱UFJ銀行 新名古屋駅前支店  
普通1482812  
口座名 株式会社エイベックスメディカ

### 主催

株式会社エイベックスメディカ

岐阜本社 〒500-8178 岐阜県岐阜市清住町1-11-1 TEL058-266-0123

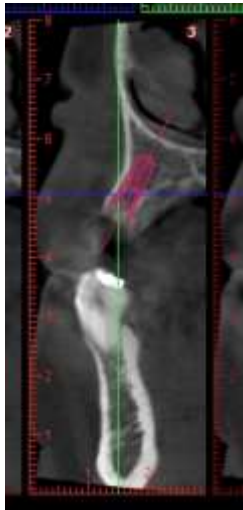
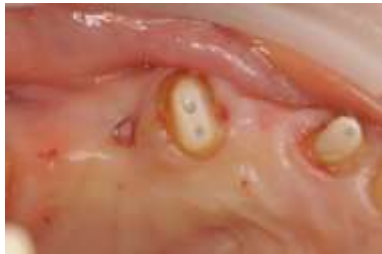## 申込用紙

|                                                                                                           |      |                             |
|-----------------------------------------------------------------------------------------------------------|------|-----------------------------|
| <input type="checkbox"/> 2022.4.10(会場受講) <input type="checkbox"/> 2022.4.10(オンライン受講) ※ご希望の受講方法に☑を御願いたします。 |      |                             |
| 氏名                                                                                                        | フリガナ | ご連絡先住所 ・医院 ・ご自宅 (○をお付けください) |
| 医院名                                                                                                       |      | 〒 -                         |
| TEL                                                                                                       |      | FAX                         |

FAX 送信先 058-266-0128

裏面に講師の症例がございます⇒

《症例紹介》 少数歯中間欠損症例(上顎右側3番)

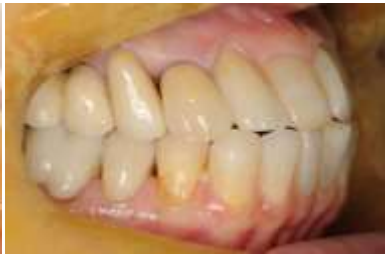
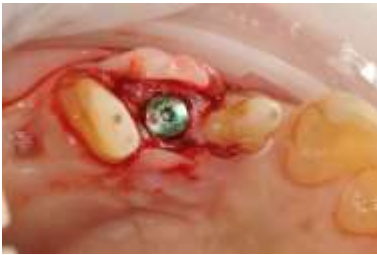
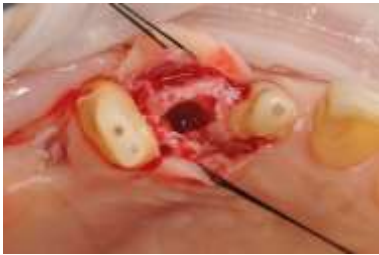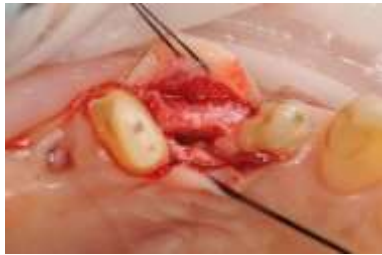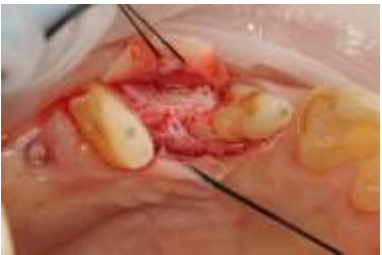直径 4.0 ミリ(オステムインプラント)でシュミレーションを行なうと、骨内に埋入が出来ない。

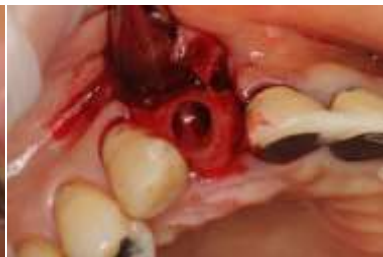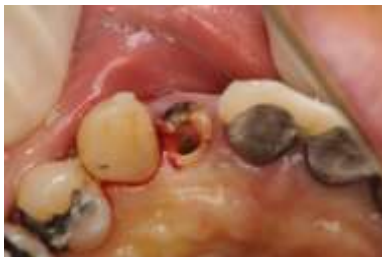通常であれば径を小さくするかGBRを行なう症例が、OAMインプラント法を用いることで唇側の骨を拡大してインプラント窩を形成することができる。インプラントの周囲は自家骨で覆われ、唇側も十分な自家骨が確保できている。

GBRを行っていないため感染リスクは軽減され、上部構造装着までの免荷期間を長くする必要がない。

症例提供、監修:鈴木光雄先生(東京都港区開業)



《症例紹介》 抜歯後即時埋入症例(上顎右側2番) ※海綿骨移動術

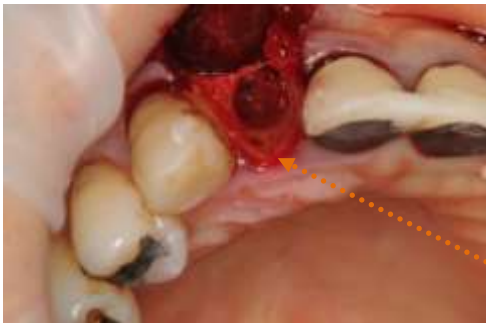


抜歯後即時埋入に使用した一例。

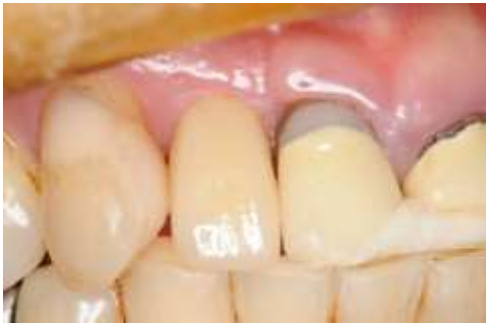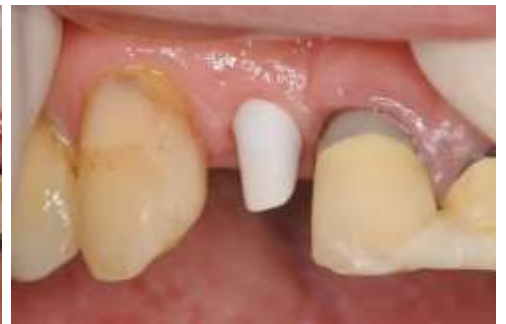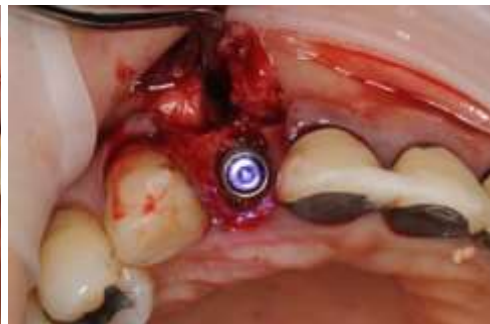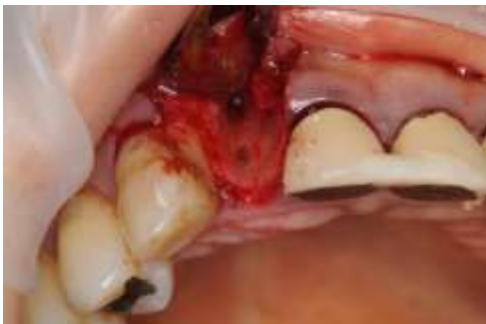抜歯窩口蓋側にスターティングポイント(参照:抜歯前画像下段画像)を設けて、そこからOAMインプラント法を用いることで抜歯窩内に明瞭なインプラント窩を形成することができる。頬側歯槽骨板などに垂直性骨欠損がある症例の場合にも、舌側寄りにスターティングポイントを設けて、舌側の骨を欠損部に移動させることができる。

骨を移動させる方法ということで、海綿骨移動術、もしくは有茎骨移動術とした。

症例提供、監修:鈴木光雄先生(東京都港区開業)



スターティングポイント



スターティングポイントをOAMインプラントシステムの専用ツールで徐々に拡大してインプラントを埋入した。

インプラント周囲が自家骨で満たされていることがわかる。足りない部分は骨補填材を充填して縫合を行なう。

症例提供、監修:鈴木光雄先生(東京都港区開業)